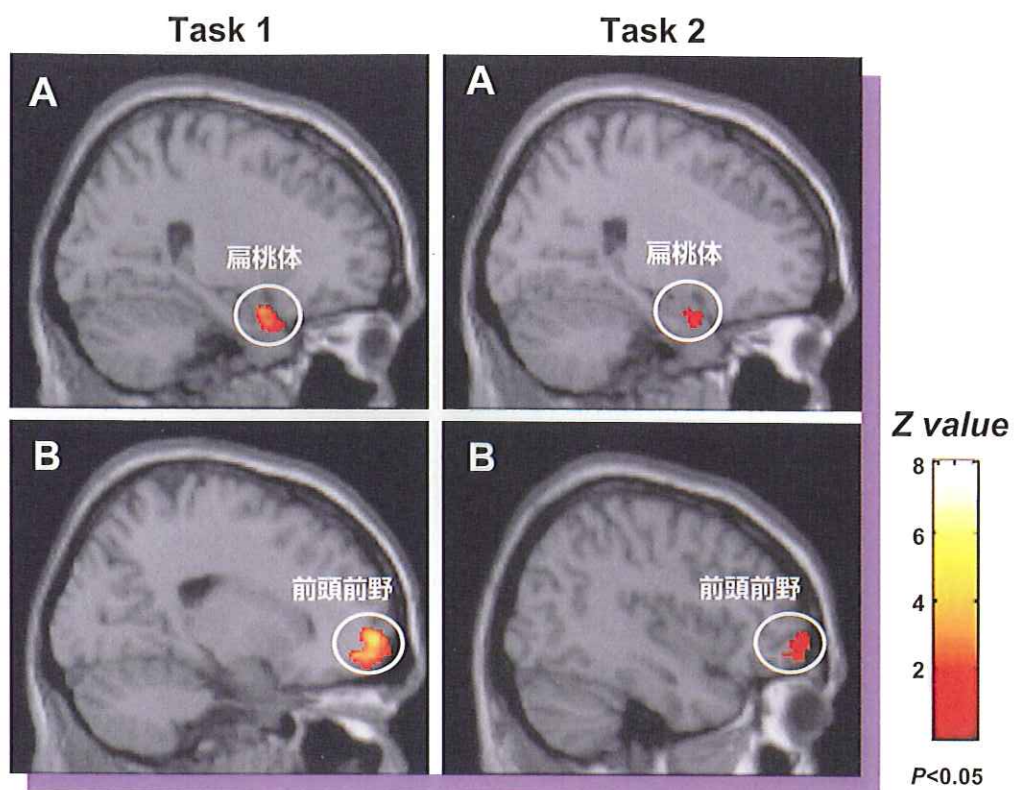


神奈川歯学

KANAGAWA SHIGAKU



神奈川歯科大学学会雑誌 第46巻 第2号

The Journal of the Kanagawa Odontological Society

Vol.46. No.2 December 2011

頰骨齒槽稜の臨床解剖学的研究

山内大典 西尾和彦 渡辺孝夫
川口和子 高橋常男

神奈川歯科大学人体構造学講座

Anatomical studies of zygomaticoalveolar crest for clinical use

Daisuke YAMAUCHI, Kazuhiko NISHIO, Takao WATANABE, Kazuko KAWAGUCHI
and Tsuneo TAKAHASHI

Department of Anatomy, Kanagawa Dental College

神奈川歯学
第46巻第2号別刷

頬骨歯槽稜の臨床解剖学的研究

山内 大典 西尾 和彦 渡辺 孝夫
 川口 和子 高橋 常男

神奈川歯科大学人体構造学講座

(受付: 2011年6月3日)

Anatomical studies of zygomaticoalveolar crest for clinical use

Daisuke YAMAUCHI, Kazuhiko NISHIO, Takao WATANABE, Kazuko KAWAGUCHI
 and Tsuneo TAKAHASHI

Department of Anatomy, Kanagawa Dental College

Abstract

The aim of this study is to investigate the anatomy of the zygomaticoalveolar crest, to analyze the findings in panoramic radiographs using human skulls, and to discuss its significance as a landmark for the maxillary sinus floor elevation procedure. Both sides of the maxilla in 22 Japanese dry skulls owned by K.D.C. Department Anatomy were observed anatomically.

1. The coronal view showing the outline from the zygomaticoalveolar crest to the anterior site of zygomatic arch was divided into 3 types.
2. The angle of the crest in the Frankfort horizontal plane was $81.4 \pm 4.7^\circ$ on average.
3. Three anatomical landmarks at point ZAC (point crossing between the outline of the zygomaticoalveolar crest and the anterior line of the inferior temporal fossa), point M (inferior process at the anterior site of the zygomatic arch) and point S (inferior point of the zygomaticomaxillary suture) were identified. In every case, the position of point ZAC was located furthest inside.
4. The distance between point ZAC and M was 6.0 ± 2.3 mm, and between point M and S was 3.3 ± 3.1 mm.
5. Lead balls were placed at the 3 points. Panoramic radiographs were taken. The lowest point of the panoramic innominate line was identified. Panoramic radiograph measurements revealed that point ZAC was located 0.3 ± 0.3 mm anterior, 0.1 ± 0.4 mm lower than LPIL, and point M was 4.0 ± 2.3 mm posterior, 0.8 ± 3.1 mm lower. It was observed that point ZAC was closest to LPIL, compared to the other 2 points in the panoramic radiographs.

Point ZAC is located in the surgical area of maxillary sinus floor elevation procedures and also can be seen in panoramic radiographs. In conclusion, it is useful as a landmark for sinus surgery when placing an implant.

緒 言

インプラント治療が普及している。それに伴って上顎臼歯部高度吸収歯槽堤においてもインプラント治療の要望が高くなっている。そのような症例へのインプラント埋入法の1選択肢として上顎洞底挙上術があ

る。本術式は上顎洞底にインプラント埋入のための骨造成を図る術式である¹⁻⁵⁾。本術式の主要な処置は骨窓から挿入した器具の洞内操作で。大部分は直視できない。その場合、隣在歯を洞内器具操作の手術基点にすることが多い。しかし、隣在歯がない症例ではそれにかわる手術基点が必要である。上顎頬骨縫合および頬

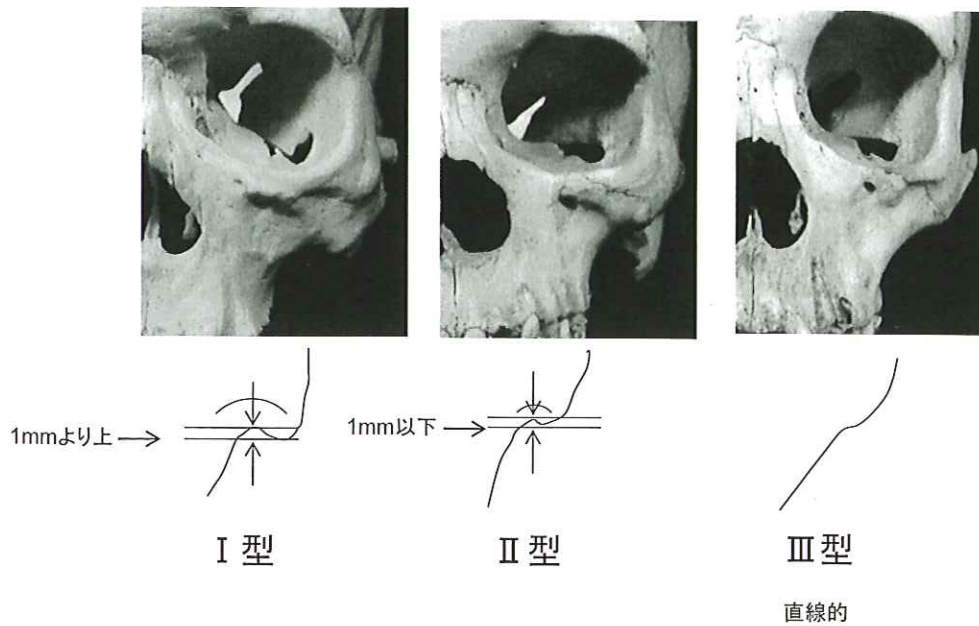


図1 頬骨歯槽稜の形態

頬骨歯槽稜上部において頬骨弓前方基部に向かう稜線の陥凹の深さ、すなわち上記最上点と最下縁の垂直距離から、つぎの3型に分類した。

- I型：陥凹の垂直的距離が1 mmを超えるもの。
- II型：陥凹の垂直的距離が1 mm以下のもの。
- III型：陥凹がなく、直線的なもの。

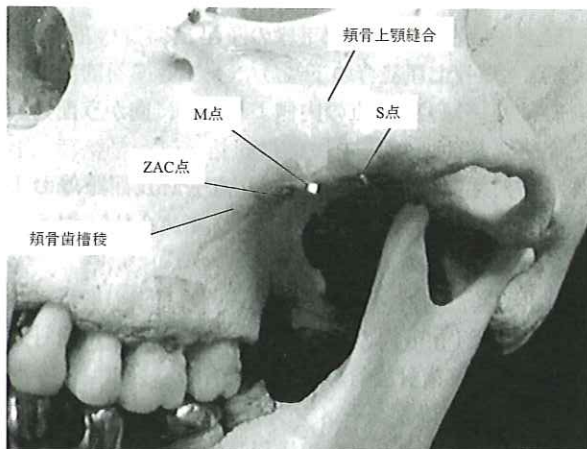


図2 頬骨歯槽稜の計測基点

骨標本を前方から観察，頬骨歯槽稜の外形線を稜線とし，側頭下窩前縁と交わる点をZAC点，さらに頬骨弓前方基部下縁の突起をM点そして頬骨上顎縫合下端をS点とし，各点に径1 mm大の鉛粒を貼付した。

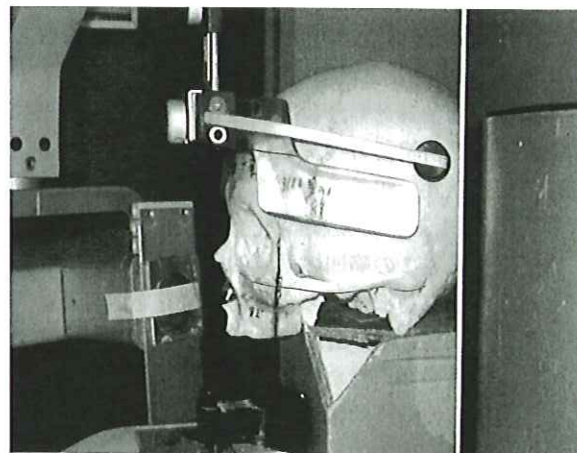


図3 パノラマエックス線撮影

頭蓋骨の眼耳平面を床に平行とし，前歯部の断層軌道を犬歯部に合わせ，左右下眼窩間の中点を正中として装置に設置した。

骨弓前方基部の隆起は解剖学的調査の計測基点として使われる。頬骨歯槽稜は上顎骨外側表面にあって，上顎洞の解剖と歯列の配列に関係すると言われる^{6,7)}。今回，われわれは，日本人乾燥頭蓋骨標本を使い頬骨歯槽稜の解剖学的調査およびパノラマエックス線写真に

より解析を行い，上顎洞挙上術の手術基点として有用な解剖学的構造を検討した。

材料および方法

解剖学的な計測は，教室所蔵の研究用日本人成人乾

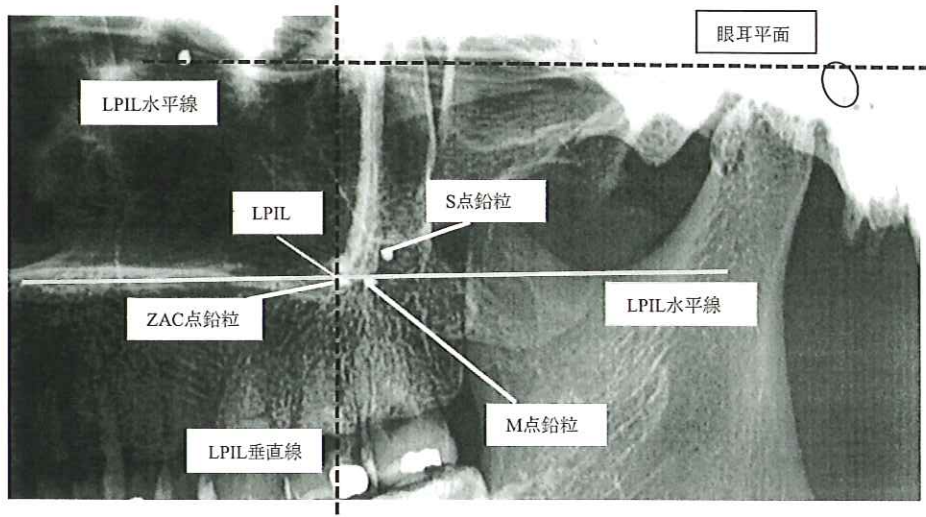


図4 パノラマエックス線写真における解析

眼窩下の最下点と外耳孔の最上点を結んだ眼耳平面、パノラミック無名線とその最下点(LPIL)、LPILを通る眼耳平面に平行な線(LPIL水平線)と垂直な線(LPIL垂直線)を記入。次いでZAC点、M点およびS点の外形をトレースし、その最上点をそれぞれの点とした。計測はLPILからZAC点およびM点までの位置を、水平距離についてはLPIL垂直線に対して前方を+、後方を-として、垂直距離についてはLPIL水平線に対し上方を+、下方を-として計測した。

燥頭蓋骨(年齢、性別不詳)、22顆、左右44側(無歯顎6例、有歯顎38例)を用いた。形態計測およびパノラマエックス線解析は以下の手順にて行った。

1. 頬骨歯槽稜外形の分類: 頭蓋骨を前方から観察すると、頬骨歯槽稜の稜線は歯槽堤より頬骨弓前方基部方向に上り、頬骨弓前方基部下縁の突起に到達する(図1)。その時稜線は頬骨歯槽稜の上部で上方に陥凹する。この陥凹の垂直的距離(陥凹の最上点と頬骨弓前方基部下縁の突起間深度)を、ダイヤルノギス(DIAL-15、田島製作所、日本)を用いて計測し、稜線の外形をつぎの3型に分類した(図1)。
I型: 陥凹の垂直的距離が1 mmを超えるもの。
II型: 陥凹の垂直的距離が1 mm以下のもの。
III型: 陥凹がなく、直線的なもの。
2. 頬骨歯槽稜線の傾斜計測: 頭蓋骨を側方より観察し、外耳孔上点と眼窩下縁の最下点を結ぶ線(眼耳平面)に対して頬骨歯槽稜が外側に最も豊隆している部分を、頬骨歯槽稜線とし、その頬骨歯槽稜が眼耳平面(外耳孔上点と眼窩下縁の最下点を結ぶ線)とのなす角度を測定した。
3. 頬骨歯槽稜の形態計測基点間の距離計測: 形態計測基点としてZAC、MおよびSの3点を設定した(図2)。
ZAC点: 側頭下窩の前縁を下方にたどり頬骨歯槽

稜線と交差する点。

M点: 頬骨弓前方基部下縁の隆起。

S点: 頬骨上顎縫合の下端。

ZAC点、M点、S点の内側より外側に向かう配列順位を調査した。

4. 解剖学的形態計測は、ZAC点—M点間距離およびM点—S点間距離をダイヤルノギスを使い0.1 mm単位で計測した。

5. 計測基点のパノラマエックス線写真上の解析: 各3点に径1 mm大の鉛粒を貼付した。神奈川歯科大学附属病院歯科放射線学教室所有のパノラマエックス線撮影装置(シーメンス社製OP-5型)を使用した。パノラマエックス線撮影装置の断層幅は前歯部5 mm、臼歯部15 mm、拡大率1.2倍であった。撮影時の頭蓋骨の位置づけは、頭蓋骨の眼耳平面を水平に、両側眼窩間の midpoint を通る矢状軸を正中に、および犬歯部(欠損の場合は犬歯を想定した位置)を前歯部の断層軌道に合わせた。撮影は操作マニュアルに従った(図3)。計測点は撮影したパノラマエックス線写真の上に粘着テープで固定したトレース用紙に眼耳平面、パノラマ無名線とパノラマ無名線の下端(Lowest point of Panoramic Innominate Line、以下LPIL)、LPILを通り眼耳平面に垂直な線(LPIL垂直線)、LPILを通り眼耳平面に平行な

線 (LPIL水平線), そしてZAC点とM点を記入した(図4)。計測は, ダイヤルノギスを使用し, 0.1 mm単位で計測した。前後方向の距離はLPIL垂直線に対して前方を+, 後方を-として, 上下方向の距離はLPIL水平線に対して上方を+, 下方を-として計測した。

解剖学的形態計測結果とパノラマエックス線写真上の計測結果は, 平均値を求め, 有意水準1%, t検定にて有意差を求めた。

結 果

1. 頬骨歯槽稜外形についてI型は14側, II型は14側およびIII型は16側であった(表1)。

分類	側数
I型	14側
II型	14側
III型	16側
全体	44側

2. 頬骨歯槽稜線の傾斜は眼耳平面に対し平均 81.0 ± 4.7 度であった。
3. ZAC点, M点, S点の配列順位は内側よりZAC, M, Sの順になっていたものが35側, S点がM点より内側にあつて, ZAC, S, Mの順になったものが9側だった。
4. 解剖学的形態計測について, ZAC点-M点間距離は平均 6.0 ± 2.3 mm, およびM点-S点間距離は平均 3.3 ± 3.1 mmであった(表2)。

	ZAC点-M点間	M点-S点間
平均値	6.0	3.3
標準偏差	2.3	3.1
側数	44	44

5. パノラマエックス線写真上の計測について, ZAC点はLPILに対し前方へ平均 0.3 ± 0.3 mm, LPIL水平線に対し下方へ平均 0.1 ± 0.4 mmの位置にあった(表3)。一方, M点はLPIL垂直線に対し後方へ平均 4.0 ± 2.3 mm, LPIL水平線に対し下方へ平均 0.8 ± 3.1 mmの位置にあった(表4)。パノラマエックス線写真におけるLPIL-ZAC点間距離とLPIL-M点間距離は, LPIL垂直線を基点とする垂直距離, 水平距離ともに, 有意差が認められた (t検定, $p < 0.01$)。

表3 パノラマエックス線写真における解析
LPILに対するZac点の位置 (mm)

ZAC点	水平距離	垂直距離
平均値	0.3	-0.1
標準偏差	0.3	0.4
側数	44	44

表4 パノラマエックス線写真における解析
LPILに対するM点の位置 (mm)

M点	水平距離	垂直距離
平均値	-4.0	-0.8
標準偏差	2.3	3.1
側数	44	44

考 察

1. 上顎洞底挙上術における手術基点の必要性と現在の基点の問題点

上顎洞底挙上術における上顎洞内へのアプローチ方法として上顎骨外側壁に形成した骨窓(側壁アプローチ, ラテラルアプローチ)あるいは歯槽堤に形成したインプラント床(床アプローチ, 垂直アプローチ)を通る方法がある⁸⁾。いずれも骨窓の位置, 形あるいは大きさの設定は, 最終補綴装置の歯冠の位置, インプラント同時埋入の有無, 補填材の種類, 形状, 大きさなど術式に係わる臨床的な要素と, 隔壁^{6,9,10)}の形態, 分布, 位置, 洞底の形態, 神経や血管の走行¹¹⁾など洞内の解剖学的構造の影響を受ける。そして洞粘膜の剥離, 挙上, 挙上スペースへの補填材の填塞, インプラント埋入など本術式の主要な処置の大部分は, 直視できない状態で骨窓から洞内に器具を挿入し行われる。洞内処置をするに当たっては, 上顎骨外側壁から洞内構造の位置を推測する必要がある。そのため, 術前にパノラマエックス線写真やCT画像で上顎骨外側壁の術野にある解剖学的構造を基点とした洞内構造の位置を計測し, その計測値を基に洞内構造の位置を推測する手法が一般的に用いられている^{12,13)}。

本術式の天然歯に替わる手術基点となり得る解剖学的構造を検索してみる。眼耳平面^{11,14)}, 上顎洞の前縁と後縁¹⁵⁾は上顎洞の形態計測に使用される。しかし, これらの基点は上顎洞底挙上術の術野に明示できない。眼窩下孔¹¹⁾も上顎骨の解剖学的計測の基点として使われることが多い。しかし, これはパノラマエックス線写真に明示しにくい。最近では, CT画像情報に基づいた精度の高いガイドプレートが使われるようになった¹⁶⁾。しかし, これも手術の全工程で使われる訳ではない。上顎洞底挙上術に有用な手術基点は, パノラマエックス線写真やCT画像で読像でき, 且つ, 骨

窓形成やインプラント埋入時に上顎骨外側壁表面の術野で上顎洞内の構造や歯列を想定できる解剖学的構造であることが好ましいと思われた。この観点からみると、前述の各構造およびガイドプレートは手術基点として不十分と考えられた。

2. 頬骨弓前方基部から頬骨歯槽稜にかけての形態

頬骨弓前方基部から第一大臼歯の頬側歯槽堤の間にある隆起は頬骨下縁あるいは頬骨歯槽稜と言われる。著者らは歯科にかかわる解剖学的構造という意味を込めて頬骨歯槽稜という言葉を使用している¹⁷⁾。図 2 は本研究に使用したヒト成人乾燥頭蓋骨の 1 例で頬骨弓前方基部を拡大したものである。この頭蓋骨を前方から観察すると、頬骨歯槽稜の稜線は歯槽堤より頬骨弓下縁に沿って外上方へ伸び、全体として S 字状の外形を示す (図 1)。

本調査は、頬骨歯槽稜上部において頬骨弓前方基部に向かう稜線の陥凹の深さ、すなわち上記最上点と最下縁の垂直距離から、つぎの 3 型に分類した。陥凹の垂直的距離が 1 mm を超えるもの (I 型)、陥凹の垂直的距離が 1 mm 以下のもの (II 型)、陥凹がなく、直線的なもの (III 型) に分類した。その結果、3 型がほぼ均等数で存在していた (表 1)。陥凹が深い陥凹 (I 型) は手指にて ZAC 点を探索することを容易にする。陥凹を作らない頬骨歯槽稜 (III 型) は、口腔内で ZAC 点を探索しにくい。この点、なんらかの工夫が必要と思われた。

頭蓋骨を側方から観察すると、頬骨歯槽稜線は眼耳平面に対し約 81.0° の角度で傾斜していた。その頬骨歯槽稜線を上顎歯槽骨方向におろしていくと上顎第一大臼歯付近に至る。眼耳平面に対し角度があることは、上顎第一大臼歯の位置が ZAC 点よりやや前方にあることを示唆していると考えられる。頭蓋骨を下から観察すると、側頭下窩の前縁を下方に辿る線と頬骨歯槽稜の稜線が ZAC 点で交わる。この ZAC 点より外方の頬骨弓前方基部下縁付近は咬筋の付着部で、表面は粗面となっている。この部分に M 点がある。M 点の外方の頬骨弓に頬骨上顎縫合がみられ、その下端が S 点である。M 点は隆起、S 点は陥凹構造なので一つになることはない。各 3 点の配列は多くの場合内方から外方へ ZAC 点、M 点そして S 点の順で存在した。本研究の解剖学的形態計測では、ZAC 点 - M 点間距離は M 点 - S 点間距離より約 2 倍大きかった (表 2)。

3. 上顎洞底挙上術における手術起点としての ZAC 点

頬骨歯槽稜は上顎洞底挙上術の術野に明示可能な解剖学的構造である¹⁷⁾。頬骨歯槽稜が上顎洞あるいは上顎骨の形態計測の計測点としても使われている^{13, 18)}。著者らは側頭下窩前縁を下方に辿り、その最下部で頬

骨歯槽稜の稜線と交差する点 (ZAC 点) とその稜線を設定し、それらの点および線を計測基点として、日本人成人乾燥上顎骨体の上顎洞および洞内隔壁の解剖学的形態計測を行った⁶⁾。計測方法は上顎骨を水平断し、水平断面にみられた上顎洞内の隔壁を観察した。その結果、洞内の隔壁は上顎洞を水平断し、左右 ZAC 点を結んだ線より前方および後方の洞内にはほぼ同数の隔壁が分布していた⁶⁾。また、左右 ZAC 点を結んだ線を境に前方にある隔壁の大部分は内壁から前外方に、後方にある隔壁の大部分は内壁から後外方に放射状に走行していた⁶⁾。これらの結果から ZAC 点は上顎骨外側面から洞内構造を類推するときの手がかりとなると考えられた。また、ZAC 点のある頬骨歯槽稜線は中顔面の強度構造を構成する zygomatic arch pillar^{19, 20)} に一致し、頬骨歯槽稜線の下方延長線上に上顎第一大臼歯があるとされる。

4. パノラマエックス線写真における解析

パノラマエックス線写真は歯科疾患の総覧診断に類用される検査法である。しかし、上顎洞底挙上術を併用することの多いインプラント手術では上顎洞も重要な読像対象となる。パノラマエックス線写真上で常に上顎洞に重なってみられるパノラマ無名線は上顎洞の後方 1/3 付近にみられる J 字状のエックス線不透過構造である^{21, 22)}。パノラマエックス線撮影装置の画像軌道に直交する骨構造物がその様な画像として現れたものとみられる。解剖学的には上顎骨の頬骨突起と頬骨の前頭突起の後面であるとみられている²⁰⁾。パノラマ無名線の最も下部に位置する LPIL は頬骨弓基部下縁の皮質骨が現れたものと考えられるが明確ではない。パノラマエックス線写真での計測では、ZAC 点の鉛粒は LPIL に対して前方約 0.3 mm、下方約 0.1 mm と臨床的には無視できるほど近い位置にあった (表 3)。M 点は、解剖学的に ZAC 点より外方に存在する印象があったが、パノラマエックス線写真では LPIL より約 4 mm 後方に造影された (表 4)。S 点は解剖学的に M 点より更に後方にある。このように、パノラマエックス線写真上で LPIL としてみられる解剖学的構造は ZAC 点が適当であると思われた。

5. 術野での ZAC 点

上顎洞底挙上術で上顎臼歯部歯槽堤の頬側歯肉骨膜を剥離、挙上していくと、上顎骨外側壁に頬骨歯槽稜下部の豊隆が現れる。更に 2 つの剥離子で頬骨歯槽稜の前後を挟むように弁を上方へ剥離していくと剥離子の間隔は徐々に狭まり頬骨歯槽稜線上部の上に向うアーチ部に到達する。稜線はそこから外方へやや下がり、頬骨弓前方基部下縁の突起に至る。陥凹の頂点が Z 点であり、基部下縁の突起が M 点である。通常、

ZAC点までは容易に露出できる。M点は咬筋の起始にあたることから剥離することはやや困難である。頬骨歯槽稜線は上顎洞を前後に分ける境界線であり、上顎洞の最大幅径部あるいは最深部に近い¹⁶⁾。また、洞内外壁を走行する後上歯槽動脈の最深部であり、その稜線の延長に上顎第一大臼歯がある。このように、ZAC点は頬骨歯槽稜の稜線上にあり、上顎骨外側にあつて、上顎洞の構造や歯列弓に関連する構造として術野に明示しやすい。また、パノラマエックス線写真の読像の際もLPILとして出現する。一方、M点およびS点は、ZAC点と同じく頬骨歯槽稜の延長線上にあるものの、パノラマエックス線造影上の形態的特長は無く、術野にも明示しにくい。ZAC点は上顎洞底挙上術の際の手術基点として、MおよびS点より適当と思われた。

6. 今後の展望

本研究でZAC点がLPILとほぼ一致したことにより、パノラマエックス線写真上でZAC点を基点とした頬骨歯槽稜の位置を推定することが可能になった。パノラマエックス線写真でLPILより上にある構造は術野でZAC点より上方であり、下方にある構造はZAC点より下方にあると予測できる。また、LPILより前方にある上顎洞内構造は、術野の上顎洞側壁ではZAC点より前方で、同時に上顎洞内でも前方に存在すると予測することができる。

最近、パノラマエックス線写真に追加して、CT画像が上顎洞底挙上術の診断に使われるようになってきた¹⁶⁾。CT画像での頬骨突起基部下縁は先端に膨らみを持ち、内方にやや狭窄してから頬骨歯槽稜へ移行する。この狭窄部は頬骨歯槽稜線上部の上に向かう陥凹に相当する部分と考えられ、画像を上方より下方に観察して行き、それが最後に残った画像で狭窄部の矢状方向の中点をCT画像でのZAC点、その先の膨らみをM点に相当すると考えられる。このようにしてCT画像上でZAC点を設定することが可能であるとすると、CT画像上でZAC点を基点とした上顎洞の形態計測が可能になる。そして、ここで得られた洞内構造の位置を示す計測値は、術野の上顎洞側壁でZAC点に置き換え、計測結果を当てはめることで、術野の上顎骨側壁で洞内構造の位置を推定することが可能になる。このことは上顎洞底挙上術を安全、確実に実施することに寄与するものと考えられる。今後は上顎骨頬骨突起や頬骨弓基部の詳細な解剖、男女差、年齢差および上顎洞底挙上術に関わる歯槽孔や後上歯槽動脈、神経、歯列などの重要な解剖学的構造物とZAC点との関係を調査予定である。

結 論

今回、われわれは、日本人乾燥頭蓋骨標本を使い頬骨歯槽稜の解剖学的調査およびパノラマエックス線写真による解析を行い、その上顎洞底挙上術の手術基点としての有用性について検討した。

1. 頬骨歯槽稜外形について、頬骨歯槽稜上部において頬骨弓前方基部に向かう稜線の陥凹の深さ、すなわち上記最上点と最下縁の垂直距離を計測し、陥凹の垂直的距離が1 mmを超えるもの（I型）、陥凹の垂直的距離が1 mm以下のもの（II型）、陥凹がなく、直線的なもの（III型）に分類した。3型ともほぼ同数であった。
2. 眼耳平面に対する頬骨歯槽稜線の傾斜は平均 81.0 ± 4.7 度であった。
3. ZAC点（側頭下窩の前縁を下方にたどり頬骨歯槽稜線と交差する点）、M点（頬骨弓前方基部下縁の突起）およびS点（頬骨上顎縫合の下端）の配列順位は大部分が内側よりZAC、M、S点の順になっていた。全症例、最内側はZAC点であった。
4. 解剖学的形態計測（ $n = 44$ ）について、ZAC点 - M点間距離は平均 6.0 ± 2.3 mm、M点 - S点間距離はその約半分であった。
5. パノラマエックス線写真計測（ $n = 44$ ）において、ZAC点はLPILとほぼ一致した。

今回、頬骨歯槽稜の稜線上にあるZAC点はパノラマエックス線写真でもLPILとして識別された。ZAC点は上顎洞底挙上術における手術基点として有用であると考えられた。

謝 辞

本研究の資料作成にあたりご協力をいただいた神奈川県川崎市立大学顎顔面診断学講座放射線学教室川股亮太先生に感謝いたします。

参 考 文 献

- 1) BOYNE, P.J. and JAMES, R.A.: Grafting of the maxillary sinus floor with autogenous marrow and bone; *J. Oral Surg.*, **38** : 613-616, 1980.
- 2) TATUM, O.H.: Maxillary and sinus implant reconstruction; *Dent. Clin. North Am.*, **30** : 207-229, 1986.
- 3) MISCH, C.E.: Maxillary sinus augmentation for endosteal implants: Organized alternative treatment plans; *Int. J. Oral Implantol.*, **4** : 49-58, 1987.
- 4) TATUM, O.H., Lebowitz, M.S., Tatum, C.A. and Borgner, R.A.: Sinus augmentation; *New York State Dent. J.*, **5** : 43-48, 1993.
- 5) SMILER, D.G., JOHNSON, P.W., LOZADA, J.L., MISCH, C., ROSENLICHT, J.L., TATUM, O.H. and

- WAGNER, J.R.: Sinus lift grafts and endosseous implants treatment of the atrophic posterior maxilla; *Dent. Clin. North Am.*, **36** : 51-188, 1999.
- 6) 関 芳彦, 渡辺孝夫, 高橋常男: サイナスリフトに関するヒト上顎洞隔壁の解剖学的研究; *神奈川歯学*, **36** : 215-227, 2001.
- 7) DUBULE, E.L.: *Maxilla, Sicher's Oral Anatomy*; C.V.Mosby, ST.Louis, **38**, 1980.
- 8) 清水治彦, 日高豊彦, 渡辺孝夫, 岩野清史, 中尾泉, 瀬戸皖一: 骨補填材なしに上顎洞底骨造成術を行った1例; *日口腔インプラント誌*, **7** : 31-38, 1994.
- 9) BETTS, N.J. and MILORO, M.: Modification of the sinus lift procedure for septa in the maxillary antrum; *J. Oral Maxillofac. Surg.*, **52** : 332-333, 1994.
- 10) 山道信之, 糸瀬正通: サイナスフロアエレベーション, 形態からみる難易度別アプローチ; *クインテッセンス出版*, 東京, 26-27, 2008.
- 11) 御手洗智, 阿部伸一, 井出吉信: 歯牙喪失に伴う後上歯槽動脈の形態変化に関する研究; *日口腔インプラント誌*, **13** : 20-33, 2000.
- 12) KRENNMAIR, G., ULM, C.W., LUGMAYR, H. and SOLAR, P.: The incidence, location, and height of maxillary sinus septa in the edentulous and dentate maxilla; *J. Oral Maxillofac. Surg.*, **57** : 667-71, 1999.
- 13) GULER, A.U., SUMER, M., SUMER, P. and BICER, I.: The evaluation of vertical heights of maxillary and mandibular bones and the location of anatomic landmarks in panoramic radiographs of edentulous patients for implant dentistry; *J. Oral Rehabil.*, **32** : 741-746, 2005.
- 14) UCHIDA, Y., GOTO, M., KATSUKI, T. and SOEJIMA, Y.: Measurement of maxillary sinus volume using computerized tomographic images; *Intrn. J. Oral Maxillofac. Implants*, **13** : 811-818, 1998.
- 15) VELASQUEZ-PLATA, D.I., HOVEY, L.R., PEACH, C.C. and ALDER, M.E.: Maxillary sinus septa, a 3-dimensional computerized tomographic scan analysis; *Int. J. Oral Maxillofac. Implants*, **17** : 854-860, 2002.
- 16) 渡辺孝夫: SurgiGuideシステム; 細川隆司, 春日井昇平編, 補綴臨床別冊ミニマルインターベンションインプラント, 医歯薬出版, 東京, 94-104, 2007.
- 17) 渡辺孝夫, 高橋常男: ZAC (頬骨歯槽稜) の解剖学「臨床編」; Sinusにおける新生骨形成を誘導するために, インプラントジャーナル, ゼニス出版, 東京, **30** : 9-29, 2007.
- 18) PATSADAS, A.J. and PIERRAKPU, E.D.: Panoramic innominate line and related roentgen anatomy of the posterior wall of the maxillary sinus; *Stomatologia*, **45** : 255-264, 1988.
- 19) NICULESCU, M.C., NICULESCU, V., JIANU, A., CIOBANU, I.C. and MOTOC, A.: Former and present aspects in upper level of visceto-skull architecture; *Rom. J. Morphol. Embryol.*, **47** : 361-362, 2006.
- 20) WITZEL, U. and PREUSCHOFT, H.: Function-dependent shape characteristics of the human skull; *Anthropol. Anz.*, **60** : 113-135, 2002.
- 21) KATAYAMA, H., OBA, T. and OGAWA, Y.: Panoramic innominate line and related roentgen anatomy of the facial bones; *Oral Surg. Oral Med. Oral Pathol.*, **37** : 131-137, 1974.
- 22) OHBA, T., MORIMOTO, Y., NAGATA, Y., TANAKA, T. and KITO, S.: Comparison of the panoramic radiographic and CT features of post-Caldwell-Luc maxillary sinuses; *Dentomaxillofac. Radiol.*, **29** : 280-285, 2000.